症例報告

左単一冠動脈の拡張を伴い，*SHOC2* 遺伝子異常が認められた Noonan 症候群の 1 例

石川 伸行[1)]，堀米 仁志[1)]，村上 卓[1)]，高橋 実穂[1)]，野崎 良寛[2)]，
林 立申[2)]，塩野 淳子[2)]，平松 祐司[3)]，柳沢 裕美[4)]

[1)] 筑波大学医学医療系小児科
[2)] 茨城県立こども病院小児循環器科
[3)] 筑波大学医学医療系心臓血管外科
[4)] 筑波大学生存ダイナミクス研究センター

A Case of Noonan Syndrome with the *SHOC2* Mutation Complicated by Dilation of a Single Left Coronary Artery

Nobuyuki Ishikawa[1)], Hitoshi Horigome[1)], Takashi Murakami[1)], Miho Takahashi-Igari[1)], Yoshihiro Nozaki[2)], Lisheng Lin[2)], Junko Shiono[2)], Yuji Hiramatsu[3)], and Hiromi Yanagisawa[4)]

[1)] Department of Child Health, Faculty of Medicine, University of Tsukuba, Ibaraki, Japan
[2)] Department of Cardiovascular Surgery, Faculty of Medicine, University of Tsukuba, Ibaraki, Japan
[3)] Department of Pediatric Cardiology, Ibaraki Children's Hospital, Ibaraki, Japan
[4)] Life Science Center for Survival Dynamics, Tsukuba Advanced Research Alliance, University of Tsukuba, Ibaraki, Japan

Noonan syndrome (NS) is an autosomal dominant disorder characterized by facial dysmorphism, short stature, and congenital heart defects. NS is caused by dysregulation of the RAS-MAPK pathway, and multiple gene mutations of this pathway have been identified. Common cardiovascular disorders in NS include pulmonary valve stenosis, atrial septal defect, and hypertrophic cardiomyopathy. Coronary artery abnormalities have also been reported as rare vascular complications. We present the case of a male patient with NS with the *SHOC2* mutation. The patient developed progressive dilation of the left coronary artery as well as a ventricular septal defect (VSD) and right ventricular outflow tract stenosis. VSD patch closure was performed at the age of 4 due to progressive aortic regurgitation from prolapse of the non-coronary aortic cusp. Coronary artery dilation was first detected at the age of 11. Gene analysis conducted at the age of 16 identified the *SHOC2* mutation. Although 14 cases of NS with coronary artery dilation have been previously reported, this is the first report of NS with the *SHOC2* mutation complicated by such a rare coronary arterial abnormality. The clinical characteristics and genetic backgrounds of those cases as well as the mechanism of coronary dilation are discussed.

Keywords: Noonan syndrome, RAS/MAPK pathway, *SHOC2* gene, coronary artery dilation, single left coronary artery

Noonan 症候群は RAS/MAPK 経路の遺伝子異常が原因となって発症する常染色体優性遺伝疾患で，臨床的には特徴的顔貌，低身長，先天性心疾患などを呈する．合併する心疾患としては肺動脈弁狭窄，心房中隔欠損症，肥大型心筋症がよく知られているが，稀な合併症として冠動脈拡張が報告されている．症例は新生児期に心室中隔欠損症と診断された．大動脈弁無冠尖・右冠尖逸脱に伴う大動脈弁逆流が進行し，4 歳で心室中隔欠損症閉鎖術が行われた．11 歳の心臓カテーテル検査で左単一冠動脈と

2018 年 10 月 31 日受付，2019 年 1 月 15 日受理
著者連絡先：〒305–8576 茨城県つくば市天久保 2–1–1　筑波大学医学医療系小児科　石川伸行
doi: 10.9794/jspccs.35.127

その拡張が認められた．表現型から Noonan 症候群が疑われ，16 歳で行われた遺伝子検査で，*SHOC2* 遺伝子変異が検出された．冠動脈拡張を伴う Noonan 症候群は過去 14 例報告されているが，同変異を有する Noonan 症候群で冠動脈拡張を合併した症例の報告は過去にない．冠動脈拡張を伴う Noonan 症候群の報告例をまとめ，その臨床像について考察した．

はじめに

Noonan 症候群は，特徴的顔貌，低身長，先天性心疾患，精神遅滞などを呈する常染色体優性遺伝疾患である．合併する心疾患として肺動脈弁狭窄，肥大型心筋症，心房中隔欠損症がよく知られているが，まれに冠動脈拡張の合併症も報告されている．遺伝子異常による RAS/MAPK 経路の調節異常が原因として知られているが，冠動脈拡張との関連性はわかっていない[1]．RAS/MAPK 経路のなかの *SHOC2* 遺伝子に変異があり，左単一冠動脈，冠動脈拡張を合併した Noonan 症候群の 1 例を報告する．

症　例

症例は初診時日齢 3 の男児で，家族歴に特記すべきことはなかった．在胎 39 週 3 日，出生体重 3,638 g，Apgar score 1 分後 8 点，5 分後 9 点で出生した．日齢 3 から心雑音が聴取され，心エコーで心室中隔欠損症と診断された．肺動脈圧と左右短絡率の評価目的で行われた生後 2 か月の心臓カテーテル検査では，肺体血流比 1.9，圧データ（mmHg）：右室収縮期 68，主肺動脈 18/7，右肺動脈 11/6 で経過観察の方針となった．

その後，体重増加は良好であったが，心エコー検査で大動脈弁逸脱が出現し始め，その評価目的で 1 歳 11 か月時に行われた心臓カテーテル検査で大動脈弁無冠尖逸脱と左単一冠動脈と診断された．このとき冠動脈拡張はなく，肥大型心筋症を疑う心筋壁肥厚は認められなかった．逸脱は軽度で大動脈弁逆流は認められず，経過観察の方針とされたが，その後大動脈弁右冠尖逸脱が出現し，大動脈弁逆流が進行したため，4 歳 11 か月に心室中隔欠損症パッチ閉鎖術が行われた．

術後経過は順調であったが，その後，右室流出路狭窄が徐々に進行したため，その評価目的で 11 歳時に心臓カテーテル検査が行われ，このとき初めて冠動脈拡張が指摘された（左前下行枝最大径 7.3 mm）．心エコー検査でも同様の所見が認められた（Fig. 1, 2）．13

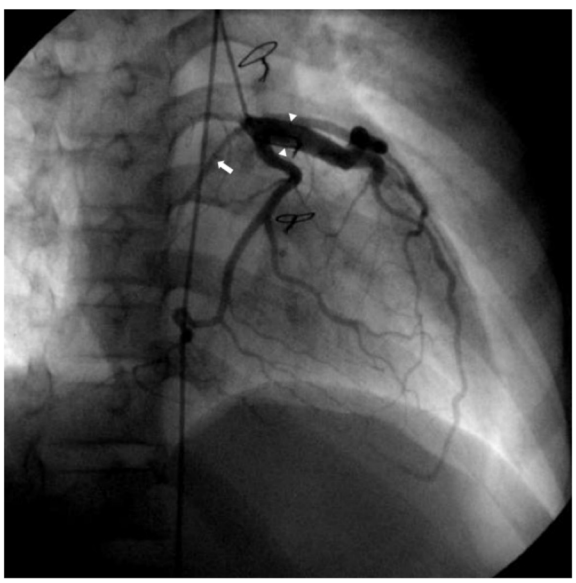

Fig. 1　Antero–posterior view of left single coronary arteriogram, showing that the left anterior descending branch is apparently dilated with the maximum diameter of 7.3 mm (arrowheads). A narrow right coronary artery originates from the proximal portion of the single left coronary artery in a delayed phase (arrow)

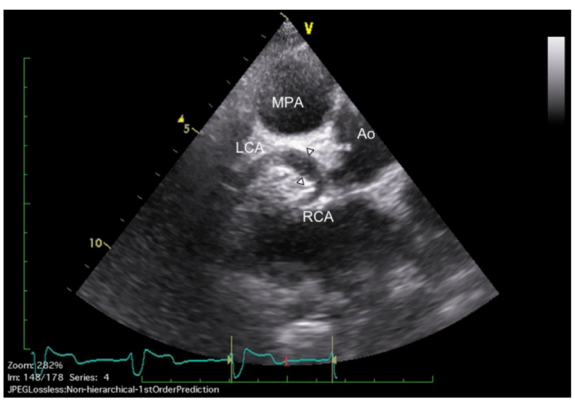

Fig. 2　Two-dimensional echocardiogram, showing apparently dilated left single coronary artery (LCA) with the maximum diameter of 7.3 mm (arrowheads) and a narrow right coronary artery originating from the proximal portion of LCA

Ao, aorta; LCA, left coronary artery; MPA, main pulmonary artery; RCA, right coronary artery

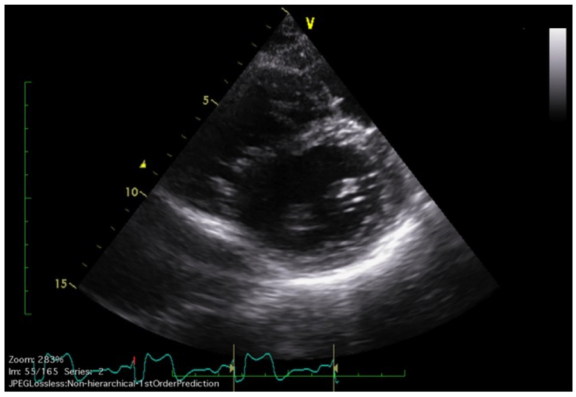

Fig. 3 Two-dimensional echocardiogram of the left ventricle in a short axis view recorded at the end-diastolic phase, showing that ventricular walls are not thickened and left ventricular cavity is not dilated

Left ventricular posterior wall thickness, 6.9 mm; interventricular septal thickness, 7.5 mm; left ventricular end-diastolic dimension, 47.1 mm

歳時には，右室流出路圧較差が 88 mmHg となったため，右室流出路形成，肺動脈・肺動脈弁形成，三尖弁形成術が行われた．その時点でも心筋壁肥厚は認められなかった（Fig. 3）．

心奇形以外の外表奇形として高口蓋，耳介低位，小顎症，外反肘，鳩胸，停留精巣が認められ，11 歳ころ臨床的に Noonan 症候群と診断された．4 歳時に両側精巣固定術，両側鼠径ヘルニア根治術が行われた．また，低身長に対してクロニジン負荷，L-DOPA 負荷による成長ホルモン分泌試験が行われたがいずれも低反応で，成長ホルモン分泌不全性低身長と診断された．9 歳より成長ホルモン補充療法が行われた（最終身長は 15 歳で 149 cm）．

また，8 歳時に抜歯時の著しい止血困難があった．PT 時間，APTT 時間の軽度延長が認められたが，血小板数，von Willebrand factor，プロテイン C，プロテイン S，各凝固因子活性（第 VIII, IX, XI, XII），出血時間はいずれも正常であった．

染色体検査（G banding）では 46, XY の正常男性核型であったが，16 歳時に行われた遺伝子検査で，*SHOC2* 遺伝子のエクソン 1（c.4A＞G, p.S2G, rs267607048）ヘテロ接合体が検出された．Noonan 症候群の家系内発症は 3 親等以内になく，de novo 症例と考えられた．両親，同胞の遺伝子検査は行われなかった．

考　察

Noonan 症候群は特異的顔貌，心疾患，低身長，胸壁変形，発達遅滞，停留精巣などの特徴を有する疾患である．近年，さまざまな RAS/MAPK 経路の遺伝子変異が明らかになっている．*PTPN11, SOS1, KRAS, NRAS, RAF1, BRAF, SHOC2, CBL* などの遺伝子変異が以前から報告されており [1]，最近は *RIT1, RRAS, RASA2, SOS2, LZTR1* などが同定されてきている [2]．*PTPN11* は肺動脈狭窄や心房中隔欠損症を合併しやすく，肥大型心筋症の合併が少ないことが知られており，また，*RAF1* や *RIT1* は肥大型心筋症を合併しやすいことが知られている．遺伝子型と臨床症状は多彩であり，総合的に判断して Noonan 症候群と診断する．

本例のように冠動脈病変を有する Noonan 症候群は，過去に 14 例報告されている（Table 1）．冠動脈病変として，びまん性拡張，巨大冠動脈瘤，単一冠動脈が挙げられ，それらを複数合併する症例も報告されている．14 例のうち遺伝子異常が認められたものは 2 例のみで，それぞれ *KRAS, SOS1* の変異で，巨大冠動脈瘤，両側びまん性拡張を合併していた．遺伝子変異が特定された報告例が少ないのは，古い症例が多いことが理由かもしれない．

本症例で同定された *SHOC2* 遺伝子変異を有する Noonan 症候群の特徴は loose anagen hair（頭髪の成長不良，強い縮毛，淡い色）とされている [3]．本症例の変異である *SHOC2* 遺伝子のエクソン 1（c.4A＞G, p.S2G）ヘテロ接合体は，アレル頻度の報告はなく，まれな変異であるが，Noonan 症候群で検出された報告があり [3]，病的 variant と考えられる．

心病変は他の Noonan 症候群と同様に，心房中隔欠損，肺動脈弁狭窄，心筋肥厚が多いが，それ以外に僧帽弁逸脱などの僧帽弁異形成が報告されている [4]．*SHOC2* 遺伝子は RAS/MAPK 経路に含まれ，遺伝子変異によって毛根の上皮の細胞分裂を阻害することで loose anagen hair などの異常をきたすと考えられている [3]．しかし，冠動脈拡張を伴う Noonan 症候群で *SHOC2* 遺伝子変異が検出された例は過去に報告がない．

Iwasaki ら [5] は *PTPN11* 変異があり冠動脈拡張を伴った LEOPARD 症候群の症例を報告している．そのなかで，冠動脈拡張の機序について，*PTPN11* は血管内皮細胞からの一酸化窒素産生に関わる調節因子である Shp2 蛋白をコードしており，冠動脈拡張に寄与している可能性があると述べている．本例における冠

Table 1　Characteristics of reported cases of Noonan syndrome complicated by coronary arterial abnormalities

Case	reference (first author)	age at diagnosis of coronary abnormality (yrs)	sex	CHD	coronary artery	genetic mutation
1	Wong[10]	23	M	CoA, Aortic valve stenosis, PDA	large right coronary artery aneurysm	ND
2	Wong[10]	10	F	HCM	left single coronary artery	ND
3	Nomura[7]	2	M	v-PS, asymmetric septal hypertrophy	diffuse dilation of bilateral coronary artery	ND
4	Delhaas[11]	15	M	HCM	proximal left coronary artery occlusion	ND
5	Loukas[12]	26	F	v-PS	bilateral giant coronary aneurysms-right: ectatic along its entire courseleft: giant aneurysm of the left main coronary artery	ND
6	Saito[13]	11 month	M	v-PS, HCM	left single corynary artery	ND
7	Purnell[14]	49	M	AR, giant aneurysms arising from the right and non-coronary sinuses of Valsalva	right coronary artery oclusiondue to giant aneurysms of the sinuses of Valsalva	ND
8	Ucar[15]	12	F	v-PS, ASD, MV prolapse, VSD	diffuse dilation of bilateral coronary artery	ND
9	Gulati[16]	12	F	v-PS(stenosis+dysplasty P valve), ASD, HCM	diffuse dilation of bilateral coronary artery	ND
10	Hakim[17]	44	M	v-PS, mild PR, ASD, MV prolapse, mild MR due to MV prolapse	diffuse dilation of bilateral coronary artery	ND
11	Fujimoto[9]	40	M	severe MR due to MV prolapse	bilateral giant coronary aneurysms	*KRAS* (c.458A>T)
12	Ramaiah[18]	45	F	ASD	diffuse dilation of bilateral coronary artery	ND
13	Calcagni[19]	14	F	PR, v-PS,	diffuse dilation of bilateral coronary artery	*SOS1* (c.1655G>A)
14	Mauro[20]	12	M	v-PS, ASD	bilateral coronary aneurysms	ND
15	present case	11	M	v-PS, VSD	left single corynary artery, dilation of left coronary artery	*SHOC2* (c.4A>G)

AR, aortic regurgitation; ASD, atrial septal defect; CHD, congenital heart defect; CoA, coactation of aorta; HCM, hypertrophic cardiomyopathy; MR, mitral regurgitation; MV, mitral valve; ND, not described; PDA, patent ductus arteriosus; PR, pulmonary regurgiation; v-PS, valvular pulmonary stenosis; VSD, ventricular septal defect

動脈拡大の原因は明らかでないが，Noonan 症候群では基本的に RAS/MAPK 経路の機能獲得が認められることを考えると，同経路に含まれる *SHOC2* 遺伝子変異が本例の冠動脈拡張に寄与した可能性が示唆される．

最近，共著者の柳沢らのグループは，上行大動脈瘤マウスや胸部大動脈瘤患者の血管壁でトロンボスポンジン 1（Thbs1）の発現が亢進しており，Thbs1 の抑制が大動脈瘤発症の抑止に効果があることを報告した[6]．Thbs1 は血管平滑筋細胞の周期的伸展刺激やアンギオテンシン II によって発現が促され，ERK1/2 が活性化される．ERK1/2 は RAS/MAPK 経路の下流に位置しており，血管平滑筋細胞の増殖を伴う病態として，Noonan 症候群における冠動脈拡張と関連している可能性がある．

冠動脈拡張を伴う Noonan 症候群 14 例の年齢は 11 か月～49 歳（中央値 14 歳）であり（Table 1），本例と同様に進行性の可能性がある．その冠動脈管理法について Nomura らの報告例では低用量アスピリン投与が検討されたが，患児の両親の了解が得られずに使用されなかった[7]．その他の報告例においても抗血小板薬や抗凝固薬の使用，心血管イベントが明確に記述されているものはないが，川崎病などと同様に，血栓のリスクを考慮して抗血小板薬や抗凝固薬の使用を検討する余地はある．一方で，Noonan 症候群では出血傾向が問題となることが知られている．その原因として，血小板数低下，血小板機能異常や第 XI 因子欠乏などが報告されているが，明確な機序は解明されていない[8]．本症例では抜歯後の著しい止血困難の既往があり，抗血小板薬・抗凝固薬は使用されなかった．ま

た，Fujimoto らの報告例では，巨大瘤の縫縮術と冠動脈バイパス術が行われており[9]，瘤破裂や冠動静脈瘻の予防のため，特に巨大瘤の症例において外科的介入が必要となる症例もあることに留意すべきである．

本症例は *SHOC2* 変異による Noonan 症候群で冠動脈拡張が進行した初めての症例である．Noonan 症候群にみられる冠動脈異常の原因や遠隔期予後を明らかにして，適切な管理法を確立するにはさらに多くの症例の蓄積が必要と考えられた．

謝　辞

本症例の遺伝子検査を行っていただいた東北大学大学院医学系研究科遺伝医療学分野，新堀哲也先生，青木洋子先生に深謝いたします．

利益相反

本論文について，開示すべき利益相反（COI）はない．

著者の貢献度

石川伸行は筆頭著者として論文作成を行った．
堀米仁志は論文内容に関する直接的な指導を行った．
村上卓は論文の重要な知的内容に関わる批判的校閲に関与した．
高橋実穂は論文の重要な知的内容に関わる批判的校閲に関与した．
野崎良寛は論文の重要な知的内容に関わる批判的校閲に関与した．
林立申は論文の重要な知的内容に関わる批判的校閲に関与した．
塩野淳子は論文の重要な知的内容に関わる批判的校閲に関与した．
平松祐司は論文の重要な知的内容に関わる批判的校閲に関与した．
柳沢裕美は論文の重要な知的内容に関わる批判的校閲に関与した．

引用文献

1) Roberts AE, Allanson JE, Tartaglia M, et al: Noonan syndrome. Lancet 2013; **381**: 333–342
2) Aoki Y, Niihori T, Inoue S, et al: Recent advances in RASopathies. J Hum Genet 2016; **61**: 33–39
3) Cordeddu V, Di Schiavi E, Pennacchio LA, et al: Mutation of SHOC2 promotes aberrant protein N-myristoylation and causes Noonan-like syndrome with loose anagen hair. Nat Genet 2009; **41**: 1022–1026
4) Baldassarre G, Mussa A, Banaudi E, et al: Phenotypic variability associated with the invariant SHOC2 c.4A>G (p.Ser2Gly) missense mutation. Am J Med Genet A 2014; **164A**: 3120–3125
5) Iwasaki Y, Horigome H, Takahashi Igari M, et al: Coronary artery dilation in LEOPARD syndrome. A child case and literature review. Congenit Heart Dis 2009; **4**: 38–41
6) Yamashiro Y, Thang BQ, Shin SJ, et al: Role of thrombospondin-1 in mechanotransduction and development of thoracic aortic aneurysm in mouse and humans. Circ Res 2018; **123**: 660–672
7) Nomura Y, Yanagi S, Kono Y, et al: Bilateral coronary artery dilatation in a child with Noonan syndrome. Jpn Circ J 2000; **64**: 481–483
8) Bertola DR, Carneiro JD, D'Amico EA, et al: Hematological findings in Noonan syndrome. Rev Hosp Clin Fac Med Sao Paulo 2003; **58**: 5–8
9) Fujimoto N, Nakajima H, Sugiura E, et al: Bilateral giant coronary aneurysms in a 40-year-old male with Noonan syndrome caused by a KRAS germline mutation. Int J Cardiol 2014; **173**: e63–e66
10) Wong CK, Cheng CH, Lau CP, et al: Congenital coronary artery anomalies in Noonan's syndrome. Am Heart J 1990; **119**: 396–400
11) Delhaas T, Muhler EG: Proximal left coronary artery occlusion in a 15-year-old boy with noonan syndrome and hypertrophic cardiomyopathy. Pediatr Cardiol 2003; **24**: 67–69
12) Loukas M, Dabrowski M, Kantoch M, et al: A case report of Noonan's syndrome with pulmonary valvar stenosis and coronary aneurysms. Med Sci Monit 2004; **10**: Cs80–CS83
13) Saito A, Sekiguchi A, Chikada M, et al: Noonan syndrome associated with anomalous coronary artery and other cardiac defects. Jpn J Thorac Cardiovasc Surg 2004; **52**: 18–20
14) Purnell R, Williams I, Von Oppell U, et al: Giant aneurysms of the sinuses of Valsalva and aortic regurgitation in a patient with Noonan's syndrome. Eur J Cardiothorac Surg 2005; **28**: 346–348
15) Uçar T, Atalay S, Tekin M, et al: Bilateral coronary artery dilatation and supravalvular pulmonary stenosis in a child with noonan syndrome. Pediatr Cardiol 2005; **26**: 848–850
16) Gulati GS, Gupta A, Juneja R, et al: Ectatic coronary arteries in Noonan syndrome. Tex Heart Inst J 2011; **38**: 318–319
17) Hakim FA, Gruden JF, Panse PM, et al: Coronary artery ectasia in an adult Noonan syndrome detected on coronary CT angiography. Heart Lung Circ 2013; **22**: 1051–1053
18) Ramaiah AK, Das JK, Shetty KR: Ectatic coronary arteries in a patient with Noonan syndrome on transoesophageal echocardiography. Ann Card Anaesth 2014; **17**: 139–140
19) Calcagni G, Baban A, De Luca E, et al: Coronary artery ectasia in Noonan syndrome: Report of an individual with SOS1 mutation and literature review. Am J Med Genet A 2016; **170**: 665–669
20) Mauro DM, Flors L, Hoyer AW, et al: Development of bilateral coronary artery aneurysms in a child with Noonan syndrome. Pediatr Radiol 2016; **46**: 422–425