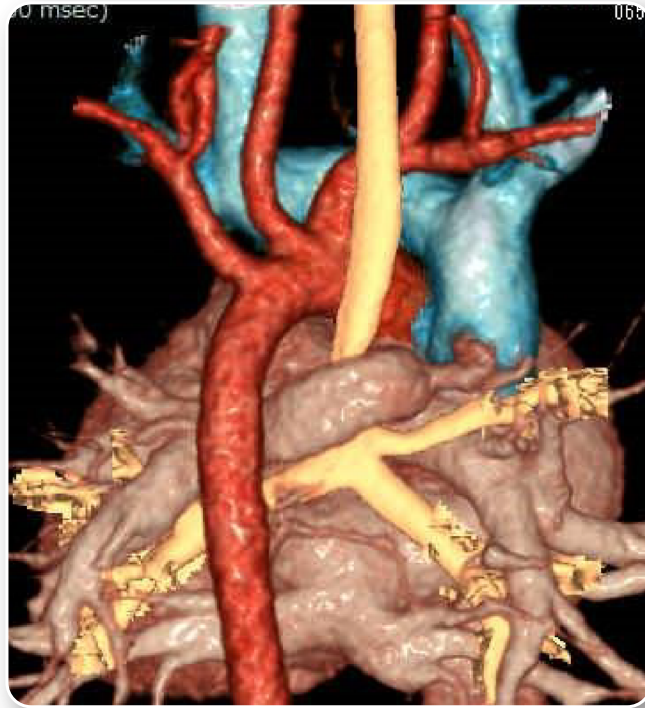


【表紙の画像】



右肺動脈から起始する左肺動脈（肺動脈スリング）と右気管気管支を合併した先天性気管狭窄症の3D-CT後面像。（長谷川智巳：先天性気管狭窄症を合併した先天性心疾患とその周術期管理. Fig. 3A (p. 80)）