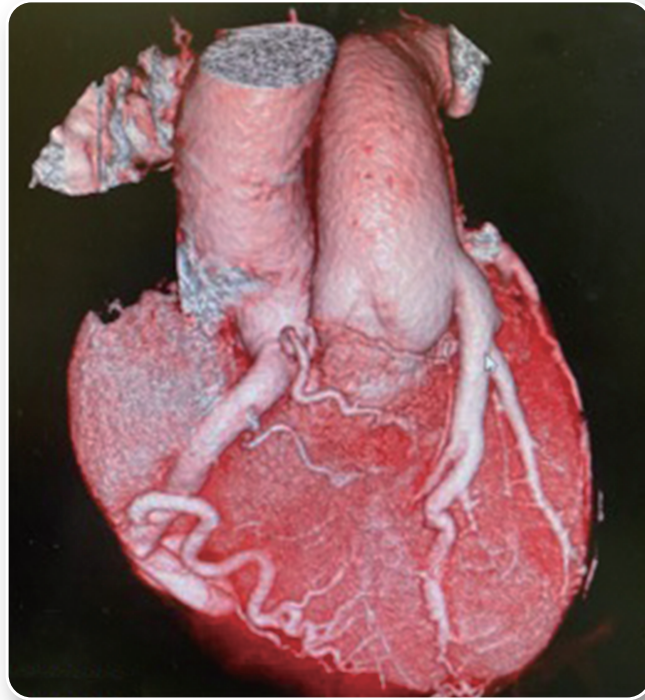


【表紙の画像】



左冠動脈肺動脈起始症 (ALCAPA) 患者の 3DCT 写真：左冠動脈が大動脈ではなく肺動脈より起始している。（鈴木 謙太郎，他：成人型 ALCAPA 患者の術後心不全を認めた 1 例：その原因について． Fig. 1 (p. 250)）