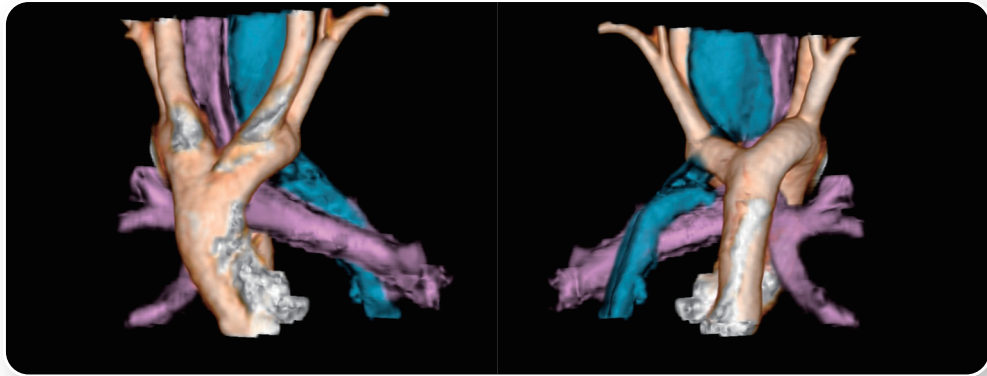


### 【表紙の画像】



1 歳 6 か月 女児吸気性喘鳴の精査目的に施行した胸部造影 CT 検査. 重複大動脈弓を認め, 左右の大動脈弓に気管と食道が挟み込まれている (倉信 大, 他: 窒息死に至った重複大動脈弓を合併した Prader-Willi 症候群の一例. Fig. 3 (p. 134))